1884
Lane Medical Library

Beitrag zur Prognostik des Glioma retinae.

Inaugural-Dissertation

welche

mit Genehmigung der hohen medicinischen Facultät

der vereinigten Friedrichs-Universität

Halle-Wittenberg

zur Erlangung der Doctorwürde

in der Medicin und Chirurgie

zugleich mit den Thesen öffentlich vertheidigen wird

Dienstag den 25. November 1884 Vormittags 11 Uhr

Marcell von Lukowicz

aus Blumfelde (Westpr.)

Referent: Herr Prof. A. Graefe.

Opponenten:

Dr. Hugo Böttger.

Dr. Ed. Dietrich.

Halle.

Druck von Ehrhardt Karras,

1884.

Imprimatur:
Prof. J. Bernstein,
h. t. Decanus.

Seinen lieben Eltern

in

in Liebe und Dankbarkeit gewidmet

vom

Verfasser.

Digitized by the Internet Archive
in 2026

https://archive.org/details/IA40153713_0092

Es giebt nur eine geringe Anzahl von Krankheitsprozessen, welche Kinder befallen, bei denen so viele ungünstige Verhältnisse zusammentreffen, um eine lebenslängliche Verstümmelung, ja in der bei weitem grössten Zahl der Fälle den Tod des betreffenden kleinen Patienten zur Folge zu haben, wie beim Glioma retinae. Das jugendliche Alter, in welchem die Patienten von dieser Krankheit befallen werden, macht es selbst bei sorgsamen und aufmerksamen Eltern oft unmöglich, das Leiden im ersten Auftreten zu erkennen. Der Umstand, dass die von Gliomentwickelung abhängigen Beschwerden sich zunächst nur auf eine functionelle, von den intellectuell noch zu wenig entwickelten Kindern entweder nicht empfundene oder doch nicht referirte Störung (umschriebenes fixes Scotom) beschränken, und dass namentlich Schmerzempfindungen und Reizungserscheinungen in dieser Periode völlig mangeln, erklärt es zur Genüge, dass das Leiden meist erst in einem sehr vorgeschrittenen Stadium, dann nämlich zur Manifestation gelangt, wenn die Geschwulstmassen so reichlich entwickelt sind, dass sie zu dem charakteristischen Phänomen des „amaurotischen Katzenauges" Veranlassung geben. In den meisten Fällen wird daher zu spät Hülfe gesucht. Es ist Jammer erregend, wie ein vorher blühendes, frisches Kind — denn solche erkranken vorzugsweise an Glioma retinae — binnen kurzer Zeit in einen elenden Zustand geräth, der das Zeichen des nahenden Unterganges ist.

So hatte ich Gelegenheit, im Sommersemester 1884, in dem ich die Prof. Graefe'sche Augenklinik besuchte, 2 Fälle

von Glioma retinae längere Zeit hindurch beobachten zu können, deren trauriger Verlauf mich veranlasste, die Therapie und Prognose dieser Krankheit eingehend zu studiren. Und da Herr Prof. Graefe die Güte hatte, mir ein ziemlich beträchtliches Material aus seiner Klinik zur Verfügung zu stellen, will ich versuchen, durch diese meine Arbeit einen Beitrag zur Prognostik des Netzhautglioms zu liefern.

Vorher erfülle ich aber noch eine ebenso angenehme wie freudige Pflicht, Herrn Prof. Dr. Graefe, meinem hochverehrten Lehrer, an dieser Stelle für seine Güte meinen aufrichtigen und wärmsten Dank auszusprechen.

Der Zweck meiner Arbeit sei ein zweifacher:

1. will ich der Prognose des Glioma retinae, einer bis jetzt noch immer nicht zum Abschluss gelangten Frage näher treten, und

2. einige interessante Beobachtungen, die an mehreren in der Prof. Graefe'schen Klinik behandelten Fällen gemacht und in der Litteratur wenig berücksichtigt ist, zur Sprache bringen.

Vorher sei mir noch gestattet, einiges Geschichtliche über die Prognose des Glioms zu erwähnen, da mir beim Lesen der Litteratur auffiel, wie weit die Ansichten der einzelnen Autoren dieses Jahrhunderts in Bezug auf diesen Punkt auseinandergehen. Da mir nun einerseits ein grosser Theil der englischen und italienischen Litteratur nicht zu Gebote stand, andererseits Hirschberg[1]) in seiner Monographie die betreffende Litteratur vollständig erschöpfend anführt, bediene ich mich für den historischen Theil der Arbeit dieses ausgezeichneten, für das Studium des Netzhautglioms unentbehrlichen Werkes.

Der erste Autor unseres Jahrhunderts, der das Gliom der retina und zwar mit dem Namen des fungus haematodes eingehender behandelte, ist Wardrop. Derselbe hat die Pro-

---

[1]) Hirschberg's „der Markschwamm der Netzhaut" Monographie, Berlin 1869.

gnose dieses Leidens nach allen Richtungen hin so klar gestellt, dass seine Ansicht mit der jetzt geltenden Anschauung ziemlich übereinstimmt. In der Einleitung seines Werkes sagt der benannte Autor[1]): „Die Krankheit ist im Allgemeinen für unheilbar anzusehen". Dann weiter (p. 21): „Wenn sie aber von der Netzhaut oder sonst wo in der hinteren Augenkammer entspringt und sich hierauf allein beschränkt, so muss eine in den ersten Phasen unternommene Ausrottung des kranken Auges das Leben des Patienten retten können". Auch die Ausrottung derselben im Augapfel hat bisher keinen glücklichen Erfolg gehabt .... Deshalb sollte man eigentlich die Exstirpation gänzlich unterlassen. Da wir aber bis jetzt keinen Fall kennen, wo die Operation in einer sehr frühen Periode angestellt worden oder wo der Sehnerv noch gesund gewesen, so dürfen wir noch hoffen, dass die Operation unter solchen Umständen einen glücklichen Ausgang haben könne ....

Füllt das krankhafte Gewächs bereits die hintere Augenkammer vollständig aus, so ist die Operation „unschicklich", erleichtert zwar in einigen Fällen die Leiden der Kranken, beschleunigt aber in vielen Fällen den tödtlichen Ausgang".

Wie stellten sich nun die Zeitgenossen Wardrop's zu dieser Ansicht?

Travers (1820) fühlte sich berechtigt, die Malignität dieser Krankheit für noch bedeutend grösser zu erklären, weil in allen seinen Fällen, welche er operirte, Recidive aufgetreten waren; er ging so weit, die Zuverlässigkeit der Publicationen von geheilten Fällen des Markschwammes anzuzweifeln.

Scarpa (1821) glaubte an die Unheilbarkeit des Glioms, selbst wenn die Exstirpation des Auges in möglichst frühem Stadium der Krankheit vorgenommen werde, nach seiner Ansicht dient der operative Eingriff nicht nur nicht zur Rettung des Lebens, sondern sogar zur Beschleunigung des Todes.

---

[1]) Citirt nach Hirschberg S. 236.

Mehr oder weniger ähnliche Ansichten über die Prognose des Netzhautglioms finden wir bei Benedict (1823), Makenzie (1823), Syme (1835), Dalrymple (1835) und Anderen.

Diesen Autoren, die also die Prognose des Glioms als eine ganz und gar hoffnungslose hinstellten, standen 2 Gruppen von Autoren gegenüber, die von einer erfolgreichen Behandlung wissen wollten. Die eine Gruppe schlug die Therapie mit Arzneimitteln vor; so wollten Weller (1830), Rosas (1830) durch Calomel in stark abführenden Dosen, durch Aethiops antimonialis, Tartarus emeticus, Einreibungen von Unguentum cinereum, Vesicatore in der Nackengegend, Rhabarber etc. Erfolge erzielt haben.

Tyrrel (1840) will in 2 Fällen einen längeren Stillstand des Leidens durch eine kräftige Quecksilberbehandlung bewirkt haben; ja sogar dauernde Heilung wähnt der Autor in einigen anderen Fällen gehabt zu haben, doch ist diese Angabe nicht sehr zuverlässig, da eine nähere genauere Beschreibung der Fälle nicht erfolgt ist. Sichel (1857) schlägt die Behandlung mit Aderlässen, Blutegeln, Mercur, Kupfer-, Antimon-, Jod-Präparaten vor, ohne aber die Operation ganz zu verwerfen.

Dzondi (1830) wollte sogar einen 7jährigen Knaben dadurch heilen, dass er auf der kranken Seite die Carotis unterband.

Die zweite Gruppe von Autoren versprach sich wiederum von einer Operation, sofern sie im frühesten Stadium der Entstehung des Glioms vorgenommen wird, Erfolg, hielt aber sonst die Prognose für höchst traurig; so erklärte

Beck (1823) die möglichst frühzeitige Exstirpation der krankhaften Geschwulst für das einzige Mittel zur Erhaltung des Patienten; mit ihm Panizza (1821).

Lawrence (1823) hielt die Operation in frühester Zeit für gerechtfertigt, wenn auch in Bezug auf Erfolg für zweifelhaft.[1])

---

[1]) Citirt nach Hirschberg S. 244.

Chelius (1843) nennt die frühzeitige Exstirpation die einzige Hülfe.

Alle diese Autoren, so sehr sie differirten, hielten im grossen Ganzen an der Malignität, die Wardrop dem Gliom zugesprochen, fest. Da auf einmal trat Robin (1855) auf und sprach unserer Krankheit auf Grund seiner Forschungen den malignen Charakter ganz und gar ab; er beschrieb die Hyperplasie in den Körnerschichten der Retina als eine von ihm neu entdeckte Krankheit und behauptete, sie habe einen benignen Charakter. Von dem Vorkommen einer bösartigen Geschwulst in dem Auge eines Kindes wollte er überhaupt nichts wissen.

von Graefe, Schweigger schlossen sich, wenn auch nur für kurze Zeit der Ansicht Robins' an.[1])

Doch bald frischten Horner und Rindfleisch (1863), Virchow und v. Graefe (1864), Hulke (1866), Brodowski (1866) die alte Lehre vom Fungus malignus retinae wieder auf. Trotzdem hielt man noch einige Zeit lang die Malignität der Krankheit für zu gering; bis endlich v. Graefe und Hirschberg (1869), Knapp (1868), Schiess und Hoffmann (1869), Hjort und Heiberg (1869) sich entschieden für eine grosse Malignität des Glioms aussprachen und so die Ansicht Wardrops wieder zur Geltung brachten. Ganz besonders wertvoll sind die Monographieen von Knapp und Hirschberg.

Knapp[2]) bezeichnet die Prognose des Netzhautglioms als eine höchst ungünstige, aber nicht als eine durchaus hoffnungslose; er veröffentlicht 7 Fälle, von denen einer nicht in Betracht kommen kann, da die Krankengeschichte fehlt; in den anderen 6 Fällen trat der Exitus letalis ein; davon trat bei 2 Patienten der Krankheitsprozess auch an dem anderen Auge auf; bei weiteren 2 Fällen traten Recidive und Metastasen (in 1 Falle) auf. In dem 5. Falle wurde die Enucleation des kranken Auges bei bereits be-

---

[1]) Hirschberg l. c. p. 245.

[2]) Knapp: „Ueber intraoculaere Geschwülste" 1868.

stehenden Hirnsymptomen vorgenommen. Im 6. und letzten Falle endlich trat der Tod $3^1/_2$ Monate nach der Operation auf und die Section ergab die Diagnose: Gliom des Nervus opticus, der Pia, des Gross- und Kleingehirns und des Rückenmarkes.

Dass der Autor mit Recht die Prognose des Glioms einerseits als eine höchst ungünstige hinstellen kann, beweisen seine Fälle; dieselben aber andererseits nicht absolut hoffnungslos zu nennen, dazu giebt ihm der 1. Fall das Recht, in welchem 2 Jahre nach der Operation kein Recidiv aufgetreten war und doch der Patient starb, da auf dem anderen Auge, welches schon zur Zeit der Operation an Gliom erkrankt war, die Geschwulstentwickelung schnelle Fortschritte machte. Knapp schreibt: „Hätte ich damals das andere Auge gleichfalls exstirpirt, so wäre möglicherweise das Leben des Patienten gerettet worden."

Ein grosses Verdienst in die Lehre von dieser bösartigen Krankheit Licht hineingebracht zu haben, gebührt Hirschberg. Er hat die Zahl von 77 Fällen zusammengestellt, von denen 37 aus der älteren Litteratur, die übrigen 40 aber theils von ihm selbst theils in der damaligen Klinik von A. v. Graefe beobachtet sind. An der Hand dieser grossen Zahl von Fällen wurde der Autor in den Stand gesetzt ein für jene Zeit ziemlich ausschlaggebendes Urtheil für die Prognose des Netzhautglioms abgeben zu können. Diese ist in dem 2., dem glaucomatösen, und in dem 3., dem fungösen Stadium als eine pessima zu bezeichnen; denn von 34 Fällen, die in diese beiden Stadien eingereiht werden mussten, kam keiner zur Heilung. Für die Operation im 1. Stadium ist das Resultat etwas günstiger. Von 77 Fällen sah Hirschberg überhaupt nur 5 mal günstige Veränderungen resp. Heilung, und zwar war

in 2 Fällen nach 6 Jahren
„ 2 „ „ 1 Jahr
„ 1 Falle „ $1^1/_4$ „

kein Recidiv gekommen.

Die neueste Veröffentlichung mehrerer beobachteter Fälle verdanken wir Vetsch.[1]) Einerseits ist der Erfolg, den Vetsch publicirt, günstiger wie bei Knapp und Hirschberg, andererseits bringt der Autor einen ganz neuen Gesichtspunkt über das Auftreten der Recidive, und deshalb fühle ich mich verpflichtet, auf diese interessante Arbeit etwas genauer einzugehen. Von 13 operirten Fällen sind 5 Patienten geheilt. 8 sind gestorben und zwar 5 an Recidiven, 2 wegen Mitbetheiligung des Gehirns, 1 unbekannt.

Von den Geheilten wurde

1	Fall	fast	10	Jahre
1	„	„	8	„
1	„	„	2	„
1	„	„	4	„
1	„	„	5	„

ohne Recidiv beobachtet.

Was nun den 2. Punkt, der uns die Arbeit von Vetsch interessant macht, anbetrifft, so finden wir einen Fall, der in der ganzen Litteratur einzig dasteht. Es trat nämlich im 5. Falle seiner Statistik nach einem Verlaufe von 3 Jahren ein Recidiv auf und zwar an der Parotis; die Geschwulst wurde incidirt und später, als die Diagnose auf Parotisgliom gestellt war, vollständig exstirpirt. Nach 2 Monaten war das Kind noch gesund. Es war also 3 Jahre hindurch die Disposition zu der Krankheit latent geblieben, um dann desto schlimmer hervorzuwuchern. Der Autor warnt in Folge dessen davor, die Prognose zu frühzeitig günstig zu stellen; er erwartet jedoch noch günstigere Resultate, wenn ein noch energischeres Einschreiten bei der Therapie zur Geltung käme und die Operation selbst gemacht werden würde bei Wahrscheinlichkeitsdiagnose auf Gliom. Nach Vetsch soll selbst auf die Gefahr hin, dass einmal ein in anderer Form, d. h. also durch eine Neubildung degenerirtes erblindetes Auge (Pseudogliom) der

---

[1]) Archiv für Augenheilkunde Bd. II, IV pag. 413. 1882.

Enucleation unterworfen würde, die Operation ausgeführt werden.

Auf die einzelnen Fälle der Litteratur, die im Laufe der 70er Jahre d. J. veröffentlicht sind, komme ich später zurück.

Die Anzahl der in der Prof. Graefe'schen Klinik einer Operation unterworfenen Fällen, welche soweit mit Notizen im Krankenjournal versehen sind, dass sie sich zur Bearbeitung für mich eigneten, belief sich auf 27. Von diesen 27 gliomatös erkrankten Individuen gehören 15 dem weiblichen, 11 dem männlichen Geschlechte an; bei einem ist das Geschlecht zufällig nicht angegeben. Wir sehen in unserer Statistik ein geringes Prävaliren des weiblichen Geschlechtes in Bezug auf die Häufigkeit der Erkrankung, während bei anderen Statistiken ein umgekehrtes Verhältniss constatirt ist. Die Statistik von Fritschi ergiebt das Verhältniss des männlichen Geschlechtes zum weiblichen wie 91 : 54 und die von Hirschberg wie 37 : 24.[1]) Was das Lebensalter anbetrifft, in welchem das Gliom zur klinischen Beobachtung kam, so ist es von Interesse, zu constatiren, dass das jüngste Kind 11 Monate, das älteste 9 Jahre zählte. Die relative Häufigkeit des Glioma retinae in den dazwischenliegenden Lebensjahren veranschaulicht das beifolgende Schema (s. Fig. 1), welches auf die Abscissenlinie

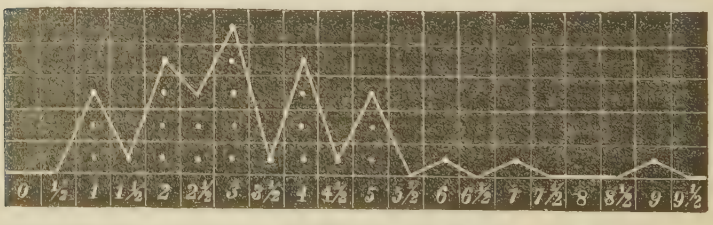

Fig. 1.

die Lebensalter, auf die Coordinaten die Anzahl der Fälle aufgetragen zeigt. Mit Sicherheit ergiebt sich aus der Curve,

[1]) Hirschberg l. c. pag. 167.

dass das 2., 3. und 4. Lebensalter mit Vorliebe vom Netzhautgliom heimgesucht wird; weniger bestimmt lässt sich erschliessen, ob das 3. Lebensjahr von dem traurigen Leiden besonders bevorzugt wird, da die Angaben über das Alter der Kinder nicht genügend genaue sind. In Bezug auf das Lebensalter stimmt unsere Statistik im Grossen und Ganzen mit der von Hirschberg überein, in welcher zwar nicht der Tag, an dem die Patienten zum ersten Male in der Klinik vorgestellt wurden, sondern an dem die Umgebung des Kindes zum ersten Male die Veränderungen im Auge bemerkten, berücksichtigt ist. Es würde allenfalls in einigen Fällen ein Unterschied von wenigen Wochen zwischen diesen beiden Terminen sich ergeben; wir konnten aber in vielen Fällen von den Eltern nicht erfahren, wann die Krankheit begonnen hatte und haben daher den anderen Termin für unsere Statistik in Betracht gezogen. Und daranf ist denn auch die Differenz der Statistikén in Bezug auf das 1. Lebensjahr, welches nach Hirschberg eben so häufig von der Krankheit befallen wird, als das 2. und 3., zurückzuführen.

Dass es sich in jedem Falle um Glioma retinae gehandelt hat, beweisen einmal die anatomischen Präparate in der Sammlung, von denen noch 22 vorhanden sind, dann aber die makroskopischen und mikroskopischen Zeichnungen und Beschreibungen derjenigen exstirpirten Bulbi, welche bald nach der Operation anatomisch bearbeitet und nicht konservirt wurden. Die Zahl der Fälle hätte sich noch bedeutend vermehren lassen, wenn ich diejenigen Kranken, bei welchen im Journale die Diagnose vor der Enucleation und nach dem Anblicke des durchschnittenen Bulbus als Gliom verzeichnet, eine genauere Untersuchung aber nicht erwähnt ist, in dem Bereich meiner Betrachtungen hätte hineinziehen können. Bei sämmtlichen 27 Augen ist demnach die Diagnose Glioma retinae sicher gestellt (durch Dr. v. Kries, Dr. Bunge, Dr. Schreiber, Dr. Bäumler).

Die gliomatöse Wucherung befand sich zur Zeit der Exstirpation des Auges in sehr verschiedenen Stadien und

Zuständen. Für meine Betrachtungen möchte es genügen, wenn ich der Uebersichtlichkeit halber 4 verschiedene Stadien der Neubildung unterscheide:

1. Das Gliom ist mikroskopisch intrabulbär; die mikroskopische Analyse der neoplastisch entarteten Netzart weist Gliomstructur nach, der am Bulbus hängende Optikusstumpf dagegen ist mikroskopisch normal.

2. Das Gliom ist mikroskopisch extrabulbär; der mikroskopisch unveränderte Optikus zeigt auf mikroskopischen Querschnitten deutliche Infiltration mit Gliomzellen.

3. Das Gliom ist mikroskopisch intrabulbär; der so bezeichnete Zustand muss freilich entweder mit dem sub 1 oder dem sub 2 angeführten zusammenfallen. Diese Rubrik ist aber nöthig, weil von 2 Bulbis zwar die degenerirte Retina, aber nicht das mikroskopisch normal aussehende Optikusstück mikroskopisch untersucht wurde.

4. Das Gliom ist makroskopisch extrabulbär.

Mikroskopisch intrabulbär befand sich die gliomatöse Neubildung in 10 von diesen 27 Bulbis.

Mikroskopisch extrabulbär, also Mitbetheiligung des Sehnerven fand ich bei 6 Patienten, von denen noch 2 leben; es sind dieses Gustav Artes (No. 20) und Frieda Krieg (No. 25). Die Beschreibung der mikroskopischen Schnitte gebe ich unten bei den Krankengeschichten.

Mikroskopisch intrabulbär, wo makroskopisch der Nerv normal aussieht, fand ich die Degeneration in 2 Fällen, von denen Emma Prautsch (No. 7) letal endete, während Willy Schmidt (No. 19) geheilt wurde.

Im Stadium der makroskopisch extrabulbären Verbreitung dem schlimmsten Stadium für die Operation und Prognose war der Krankheitsprozess den anatomischen Präparaten nach zu urtheilen in 9 Fällen; sämmtliche Patienten sind dem Leiden erlegen.

Wir kommen jetzt zu den Operationsmethoden, die in der hiesigen Klinik als Therapie dieses traurigen Leidens an den einzelnen Fällen Anwendung fanden; es richtete sich die jedesmalige Operationsmethode nach dem Stadium, in

welchem sich die Wucherung befand und zwar wurden vom Prof. Graefe 3 Arten von Methoden gepflegt. Die einfache Enucleation sehen wir aus der Zusammenstellung in der beigefügten Tabelle bei 11 Patienten angewendet. Diese einfache Operation wurde in einem Falle dahin modifizirt, dass zugleich mit der Enucleation eine möglichst tiefe Resection des Nervus opticus erfolgte. Endlich als dritte Art der Operation wurde die Exvisceratio orbitae, also die vollständige Ausräumung sämmtlicher Weichtheile der Augenhöhle, und zwar in der Mehrzahl der Fälle, nämlich bei 15 Patienten, vorgenommen.

Der Erfolg der Operation ist in einigen Fällen ein recht zufriedenstellender. Es leben noch 13 Patienten, die anderen 14 sind gestorben und zwar trat der Tod in dem Falle Frieda Bügel (No. 14) 1 Jahr 5 Monate nach der Operation auf; die kürzeste Zeit nach der Operation lebte das Kind Wilhelm Zwirnemann (No. 11), nämlich 1 Monat 25 Tage.

Wir haben also keinen Fall unter den 14 letal Geendeten, der länger als 1 Jahr 5 Monate nach der Operation lebte; und da man annehmen kann, dass das Recidiv doch mindestens Wochen meistens sogar Monate vor dem Tode aufgetreten ist, so fühlen wir uns berechtigt, nach unserer Erfahrung den Termin, an dem ein Recidiv auftreten könnte, nicht weiter als $1^1/_2$ Jahre nach der Operation zu legen. Ohne im Geringsten den Fall von Vetsch anzweifeln zu wollen, möchte es sich doch empfehlen, diesen Fall als so extraordinär zu betrachten, dass er auf die Bestimmung des Recidivirungstermines keinen Einfluss haben darf. Wir glauben für unsere Statistik also mit Recht annehmen zu können, dass die Patienten, welche die obige Zeit von $1^1/_2$ Jahren überstanden haben und gesund und munter sind, überhaupt geheilt sind. Und auf Grund dieser Annahme sehen wir, dass die letzten Fälle der Statistik noch nicht ausser Bereich der Recidivirungsmöglichkeit liegen; ferner sehen wir, dass von den Geheilten bei dem Falle 4 unserer Statistik bereits 14 Jahre 4 Monate nach der Operation vergangen sind, und der Knabe in dieser Zeit noch nicht von

Laufende Nummer	Jahr der Operation	Name	Alter des Patienten Jahre	Mikroskopisch intrabulbär	Mikroskopisch extrabulbär	Makroskopisch intrabulbär	Makroskopisch extrabulbär	Enucleation	Enucleation mit tiefer Resection des nervus opticus	Exvisceration	Gesund! wie lange nach der Operation?	Tod! wie lange nach der Operation?	Präparate in der Sammlung
1	1867	Helene Kopp	5	—	—	—	1	1865	—	—	—	† nach 1 Mon.	1
2	1868	Müller	6	—	—	—	1	1868	—	—	—	† nach 2 Mon.	1
3	1868	Ernst Flemming	5	1	—	—	—	1868	—	—	—	† n. 3 Wochen	1
4	1872	Paul Schumann	2½	1	—	—	—	1872	—	—	14 J. 4 Mon.	—	1
5	1873	Luise Elze	4	—	1	—	—	1873	—	—	—	† n. 3 Monaten	1
6	1876	Auguste Hensel	3	1	—	—	—	—	—	1876	8 J. 8 Mon.	—	1
7	1876	Emma Prautsch	1¾	—	—	1	—	—	—	1876	—	† n. einigen M.	1
8	1877	Fedor Deissner	2½	1	—	—	—	—	1877	—	6 J. 8 Mon.	—	1
9	1878	August Schleicher	9	1	—	—	—	1878	—	—	6 J. 7 Mon.	—	1
10	1878	Anna Röder	4	—	—	—	1	—	—	1878	—	† nach 11 Mon.	1
11	1878	Wilh. Zwirnemann	2¾	—	—	—	1	—	—	1878	—	† n. einigen W.	1
12	1878	Herrm. Glöckner	5	—	—	—	1	—	—	1878	—	† n. 8½ Mon.	1
13	1879	Emilie Wolff	3¾	1	—	—	—	1879	—	—	5 J. 3½ M.	—	Krankengesch.
14	1880	Frieda Bügel	2½	—	1	—	—	—	—	1880	—	† n. 1 J. 5 M.	1

Laufende Nummer	Jahr der Operation	Name	Alter des Patienten Jahre	Mikroskopisch i. trabulbär	Mikroskopisch extrabulbär	Makroskopisch intrabulbär	Makroskopisch extrabulbär	Enucleation	Enucleation mit tiefer Resection des nervus opticus	Exvisceration	Gesund! wie lange nach der Operation?	Tod! wie lange nach der Operation?	Präparate in der Sammlung
15	1880	Lina Lehmann	2	—	—	—	1	1880	—	—	—	† nach 2 Mon.	1
16	1880	Minna Freywald	2	—	1	—	—	1880	—	—	—	† nach 1 Jahre	1
17	1880	Albrecht Ulrich	3	—	—	—	1	—	—	1881	—	† nach 5 Mon.	Krankengesch.
18	1882	Anna Weber	11 M.	1	—	—	—	1882	—	—	2 J. 3 Mon.	—	1
19	1882	Willy Schmidt	1 J.	—	—	1	—	1882	—	—	2 Jahre	—	1
20	1882	Gustav Artes	1	—	1	—	—	—	—	1882	2 Jahre	—	Krankengesch.
21	1883	Pauline Palmer	3	—	—	—	1	—	—	1883	—	† nach 5 Mon.	1
22	1883	Minna Bayer	4	—	—	—	1	—	—	1883	—	† nach 4 Mon.	1
23	1883	Emma Merx	4	1	—	—	—	1883	—	1884	10 Monate	—	1
24	1883	Ida Froestler	2	1	—	—	—	—	—	1883	10 Monate	—	Krankengesch.
25	1884	Frieda Krieg	3½	—	1	—	—	—	—	8884	8 Monate	—	1
26	1884	Emil Taubert	7	1	—	—	—	—	—	1884	4 Monate	—	1
27	1884	Otto Langc	1½	1	—	—	—	—	—	1884	3½ Monate	—	Krankengesch.

Recidiv heimgesucht ist. In der beifolgenden Tabelle, die ich einer besseren Uebersicht wegen aufgestellt habe, finden wir, wie lange die übrigen 7 Fälle bereits von Recidiven verschont geblieben sind; am wenigsten von der Grenze des Recidivirungstermines liegen die beiden Fälle No. 19 und 20 entfernt, bei denen die Operation vor 2 Jahren stattfand.

Aus den in der Prof. Graefe'schen Klinik beobachteten Erfolgen kann man für die Prognose des Glioma retinae ersehen, dass für diejenigen Patienten, bei denen der Degenerationsprozess sich noch auf die Netzhaut allein beschränkt hatte, der operative Eingriff lebensrettend ist. Nur 1 Fall unter 10 Fällen zeigt, dass trotz frühzeitiger Operation, trotz Enucleation in dem denkbar günstigsten Stadium, doch ein Recidiviren dieser Geschwulstform möglich ist. Es wurde enucleirt im frühesten Stadium, in welchem überhaupt die Diagnose bei Kindern, die über Sehstörung, welche die minimalsten Anfänge des Glioms verrathen, nicht klagen können, möglich ist, und dennoch trat ein Recidiv auf; ich führe für diesen Fall kurz die Krankengeschichte an:

Emma Merx, 4 Jahre alt, aus Kehmstedt.

Links eine weite, reaktionslose Pupille; nach unten zu erblickt man in dem Auge eine gelblich weisse käsige Masse; der Augenhintergrund ist noch genau zu erkennen; die Netzhaut ist stellenweise mit grossen weisslichen Flocken durchsetzt; das Sehvermögen scheint nicht erloschen.

Diagnose: Glioma retinae.

Im November 1883 wurde die Enucleation vorgenommen.

Die mikroskopische Untersuchung des am Bulbus befindlichen Sehnervenstumpfes ergiebt normale Verhältnisse:

Am 16. Febr. 1884 kommt Patientin mit einem Recidiv; dasselbe wird exstirpirt und die Untersuchung ergab auch jetzt, dass die Neubildung in keinem Zusammenhange mit dem Nervus opticus steht; derselbe ist völlig normal.

Am 20. Mai 1884 stellt sich Patientin mit einem zweiten Recidiv vor, das besonders nasalwärts gewachsen ist. Patientin wird der chirurgischen Klinik zur Operation übergeben. Geh. Rath Volkmann räumt die ganze Orbita aus;

vom Margo infraorbitalis musste ein erhebliches Stück wegen Maceration fortgemeisselt werden. Das Kind wurde bald darauf, da die Wunde nur noch in sehr geringem Masse secernirte, in die Heimath entlassen.

Leider besagt eine kürzlich eingelaufene Nachricht, dass sich der Zustand des Kindes bedeutend verschlechtert hat; die rechte Gesichtshälfte ist bis zum Halse herunter geschwollen und in der linken Orbita wuchert wieder ein Recidiv von neuem hervor.

Doch gleichsam zum Ersatz für diesen traurigen Fall freuen wir uns, von einem Patienten die denkbar günstigste Nachricht publiziren zu können; es war bei demselben die Hälfte des vom Bulbus ungefähr 5 mm. entfernt entnommenen Nerven-Querschnittes schon von Gliomzellen infiltrirt und doch ist kein Recidiv eingetreten.

Nr. 20. Fedor Deissner, 1 Jahr alt, aus Oppershausen.

Am 18. August 1882 wurde der Patient zum ersten Male in die Klinik gebracht. Die Untersuchung ergiebt rechterseits eine exsudatähnliche Masse der vorderen Kammer, das wie lockeres Fibringerinnsel geformt $^2/_3$ der Kammer ausfüllt und bei Bewegungen des Bulbus ebenfalls pendelnde resp. flottirende Bewegungen ausführt. Die Pupille reagirt auf Atropin. In der Tiefe erscheint grauer, höchst verdächtiger Reflex, weshalb Enucleation vorgeschlagen wurde. Die Erkrankung hat, der Anamnese nach zu beurtheilen, mit amaurotischem Katzenauge angefangen. Pericorneale Reizung besteht nicht.

Am 19. August 1882 wird eine ausgiebige Exvisceration gemacht.

Sofortige Eröffnung des Bulbus ergiebt in dessen hinterem Abschnitte eine zerfliessliche, schmierige Masse, die mikroskopisch als gliomatöse Netzhautdegneration anzusprechen ist. Leider ist der Opticus nicht weit genug resecirt, denn die äusserste mit einem Roy'schen Gefriermikrotom geschnittene Scheibe desselben zeigt eine circumscripte gliomatöse Infiltration des Nerven, so dass der damalige Assistent der Klinik (Dr. Schreiber) in der Krankengeschichte

die Befürchtung ausgesprochen hat, dass Patient mit einem Recidiv wieder kommen werde; trotzdem ist bis jetzt noch kein Recidiv aufgetreten, vielmehr schrieb der Vater des Kindes, dass dasselbe ganz munter sei. Ein ausserordentlich erfreuliches Resultat, wenn man bedenkt, dass schon zwei Jahre nach der Operation vergangen sind.

Im Allgmeinen ist nach unserer Statistik die Prognose für diejenigen Fälle, in denen die gliomatöse Degeneration bereits durch das Mikroskop in dem Nervus opticus nachzuweisen ist, eine schlechte; es ist der vorher beschriebene Fall der einzige, der durch die Operation geheilt ist. Doch will ich noch auf den Fall Nr. 25 aufmerksam machen: er liegt allerdings noch nicht ausser dem Bereiche der Recidivirungsmöglichkeit und ist deshalb nicht für die Prognose zu verwerthen, aber er erregt in hohem Maasse die Hoffnung von Recidiv frei zu bleiben, da aus der mikroskopischen Untersuchung des Nervus opticus hervorgeht, dass alles Krankhafte mit der Operation entfernt worden ist. Ich gebe eine genaue Krankengeschichte und mikroskopische Untersuchung dieses Falles hier an, wozu ich durch die Bemühungen des Herrn Dr. Bäumler, zweiten Assistenten der Prof. Graefe'schen Augenklinik, in den Stand gesetzt bin, und ich spreche demselben dafür an dieser Stelle meinen Dank aus.

Nr. 25. Frieda Krieg, $3^1/_2$ Jahr alt, aus Deuben.

Seit einem halben Jahre bemerkten die Eltern eine Veränderung im linken Auge des Kindes, welche hauptsächlich in einem Gelbleuchten aus der Tiefe der Pupille hervor bestand. Der Prozess verlief ohne jedes Zeichen äusserer Entzündung, völlig schmerzlos. Seit einigen Tagen litt das Kind an Kopfschmerzen, Schlaflosigkeit und Unruhe; Thränen des linken Auges.

Stat. praes. 2. Jan. 1884. Lichtscheu; Auge ist schwer zu öffnen. Ciliarinjection mässigen Grades; sclera an einigen Stellen bläulich durchschimmernd; Pupille mässig weit, unregelmässig, starr; vordere Kammer eng; Pupille von einer

gallertig aussehenden, gelblichröthlich leuchtenden Masse eingenommen.

3. Jan. 1884 enucleirt und gleich darauf eviscerirt.

Mikroskop. Untersuchung: Der Bulbus ist vergrössert; die sclera stellenweise durchscheinend; beim Ausschneiden eines Fensters wird zunächst eine geringe Menge Blutes entleert. Der Glaskörperraum ist von einer graugelben, käsig bröckeligen Masse (Gliom) ausgefüllt. Die central gelegene Durchschnittsstelle des Nervus opticus ist makroskopisch nicht verändert; höchstens ist die Sehnervenscheide infiltrirt; dagegen ist das bulbäre Ende des Opticus verdickt. Mikroskop. Untersuchung ergiebt, dass ein Schnitt 4—5 mm vom Bulbus die eine Hälfte des Nerven kleinzellig infiltrirt ist. 12 mm von der Lamina cribrosa centralwärts sind an einer Reihe von Schnitten keine pathologischen Veränderungen.

Es wurde darauf die Exvisceratio orbitae gemacht.

15. Mai kein Recidiv.

Vor Kurzem schrieb der Vater des Kindes, dass dasselbe sich vollständig wohl befinde, also bereits 8 Monate nach der Operation.

Die schlechteste Prognose geben natürlich diejenigen Fälle, in denen man schon makroskopisch eine Degeneration des Nervus opticus oder gar schon eine extrabulbäre Verbreitung der Geschwulst nach aussen konstatiren kann. Die Kinder sind oft binnen kurzer Zeit so herunter gekommen, dass sie sich selbst nach der Operation nicht erholen können; gewöhnlich besteht der Krankheitsprozess schon längere Zeit, da die Eltern in ihrer Unwissenheit keine Hülfe suchen; einen derartigen traurigen Fall finden wir in unserer Statistik:

Nr. 11. Wilh. Zwirnemann, $2^3/_4$ J. alt, aus Langendorf.

3. Mai 1878. Schon im vierten Lebensmonate wollen die Eltern „Gelbes“ im Auge gesehen haben.

Ein stark heruntergekommenes Kind; Exophthalmus; die vordere Kammer mit gelben Massen angefüllt.

Es wird sofort eine vollständige Exvisceration der Orbita vorgenommen.

Makroskopisch findet sich eine bedeutende Härte des intraoculären Theiles vom Tumor; ebenso hart ist der orbitale Theil; eine Schnittfläche der Geschwulst ist etwas transparent; in der Mitte sind weichere gelbe Heerde zu erkennen.

Mikroskopisch zeigt der Tumor kleine runde Zellen, die sehr wenig degenerirt sind; es sind auch die Zellen der weichen Heerde von denen der harten Stellen an Zupfpräparaten nicht zu unterscheiden.

Anfangs schien sich der kleine Patient nach der Operation wohler zu fühlen; doch er konnte sich nicht recht erholen und starb dann wenige Wochen nach der Operation.

Ein zweiter diesem ähnlicher Fall ist folgender:

Nr. 15. Lina Lehmann, 2 Jahr alt, aus Zeitz.

Am 13. August 1880 wurde wegen hydrophthalmischer Entartung des linken Auges das vordere Bulbussegment abgetragen. Bei der Ausweidung des Glaskörperraumes wurden käsige Massen entleert, welche, wie der spätere Verlauf erst zeigen sollte, gliomatöser Natur waren. Die Heilung verlief ohne bemerkenswerthe Zufälle.

Am 10. December 1880 wird das Kind mit kolossaler Wucherung des Stumpfes, der aus den geschwollenen Lidern prominirt, vorgestellt; die Geschwulst reicht bis über das Tuber frontale hin.

Am 11. December wird das Kind einer Operation unterworfen und es stellt sich dabei heraus, dass

1. die Geschwulst der Stirn Gliommasse ist,
2. dass der obere Orbitalbogen bereits macerirt ist,
3. dass der Sehnerv augenscheinlich mit Tumormasse infiltrirt und über sein gewöhnliches Maass bei weitem ausgedehnt ist.

Der Stumpf, welcher in der Narbe wieder aufgebrochen ist, zeigt an der Stelle ein graugelbliches, fetziges Gewebe. Bei der Enucleation ist der Nervus opticus nicht zugleich mit dem hinteren Bulbusabschnitt zu exstirpiren, da der Bulbus nach hinten zu bereits von Tumormasse durchbrochen ist.

Auf dem Durchschnitt präsentirt sich der Bulbusinhalt als eine weiche, leicht eindrückbare, elastische Masse, die zwar lappig abgetheilt, aber innig mit einander verwachsen erscheint. Die Farbe ist weiss-gelblich; in der Mitte befindet sich eine etwas resistente Stelle. Die Geschwulstmasse quillt über dem Schnitte hervor; in der Opticusscheide sind bereits hindurchgewucherte Geschwulstmassen deutlich zu erkennen.

Von der Exvisceratio orbitae wird natürlich Abstand genommen. Das Kind starb nach zwei Monaten.

In anderen Fällen, die in diesem Stadium operirt sind, erholen sich zwar die Patienten nach der Operation, aber es kommt fast regelmässig zu einem frühzeitigen Recidiv; so war schon in 8 Fällen im fünften Monat nach dem operativen Eingriff der Exitus letalis erfolgt in Folge eines solchen frühzeitigen Recidivs. Was nun die Exstirpation eines Recidivs anbetrifft, so bildet dieser Eingriff ebenfalls eine höchst ungünstige Prognose. Auch Hirschberg kommt in seiner Monographie zu der begründeten Ansicht, dass die Exstirpation eines Recidivs von keinem glücklichen Erfolge gekrönt wurde. Unser obige Fall Emma Merx lässt uns diesen Ausspruch nur bestätigen.

Doch sind in der neueren Litteratur Fälle veröffentlicht, in denen es gelang die Patienten von ihrem Recidiv zu heilen; so ist ein Fall von Brière erwähnt, ein anderer von Nellessen beschrieben.[1])

Der Fall von Nellessen interessirt uns um so mehr, als er in der hiesigen Prof. Volkmann'schen Klinik beobachtet wurde.

Das Auge eines achtjährigen Mädchens, Emma Apitsch, wurde im Mai 1868 wegen eines blasenartig in den Pupillarraum hineinragenden Tumors enucleirt. Die Untersuchung bestätigte die Diagnose Glioma retinae. Patientin wurde nach 8 Tagen entlassen, kehrte aber nach Verlauf von vier Wochen mit einem Recidiv zurück, welches von Prof. Volkmann mit einer vollständigen Ausräumung der Orbita und

[1]) Nellessen Inaugural-Dissertation Halle 1872.

Ablösung des Periosts vom Knochen exstirpirt wurde. Nach diesem sehr energischen Eingreifen blieb das Kind in einer Beobachtungszeit von $4\,^1/_3$ Jahren frei von einem weiteren Recidiv.

In Bezug auf die Aetiologie des Glioms habe ich nichts eruiren können. Steinheim [1]) hat in neuester Zeit einen Fall veröffentlicht, in dem nach einem Trauma das Gliom entstanden sein soll. In unserem 17. Falle der Statistik gaben allerdings die Eltern auch eine Verletzung als Krankheitsursache an; doch war diese Angabe unhaltbar, da schon vor dem Trauma Veränderungen am Auge bestanden haben. Es scheint dieses ein Fall von congenitalem Gliom zu sein. Die Krankengeschichte lautet:

No. 17. Albrecht Ulrich, 3 Jahr alt, aus Thaldorf.

Gleich nach der Geburt wollen die Eltern eine weisse Pupille an dem Patienten bemerkt haben; als Patient 1 Jahr alt war, erlitt er ein Trauma durch Stoss an einem Bettpfosten, welches ein Oedem der Lider im Gefolge hatte.

Im Mai 1881 wurde der kleine Patient in der Klinik präsentirt. Wie die Eltern erzählen, soll seit 6 Wochen „das Auge angefangen haben zu wachsen"; zu derselben Zeit sind Drüsenanschwellungen am linken Ohre beobachtet, die aber nach Aussage der Eltern inzwischen wieder normal anzufühlen gewesen sind.

Am 17. Juni 1881 wird Enucleation mit Exvisceration vorgenommen.

Sofortige Bulbussection ergiebt extrasclerale Verbreitung; die cornea ist papierdünn, der Opticus ist nicht verdickt und infiltrirt.

Im Dezember desselben Jahres stellte sich Patient mit einem Recidiv wieder vor. Die ganze linke Gesichtshälfte war geschwollen, und ebenso wucherten Gliommassen aus der linken Orbita hervor; das Kind starb ohne dass das Recidiv operirt wurde am 1. Januar 1882.

---

[1]) Steinheim (Glioma retinae traumaticum) in Hirschberg's Centralblatt für Augenheilkunde 1877.

Endlich will ich noch eine interessante Beobachtung berücksichtigen, die wir an folgendem Falle zu sehen Gelegenheit hatten.

No. 27. Otto Lange, $1^1/_2$ Jahr alt, aus Kroppenstedt.

Als das Kind $^1/_4$ Jahr alt war, wurde die Pupille weit und roth; allmälig trat auch Röthung der Conjunctiva sclerae ein und eine Vergrösserung des ganzen Bulbus; mehrere Male waren auch die Lider stark geschwollen, doch nahm die Schwellung stets bald ab. Vor einem Jahre begann das Auge selbst „hervorzuwachsen"; eines Morgens war dasselbe jedoch wieder von derselben Grösse, wie das andere, (wahrscheinlich Perforation). Von da ab war das Auge abwechselnd gross und klein; das Kind nahm in dieser Zeit sehr ab und schrie viel. Mitte Mai d. J. stellte sich das Kind bei dem dortigen Arzte vor, welcher Glioma retinae diagnostizirte und das Kind nach Halle in die Prof. Graefe'sche Klinik schickte.

Stat. praes. 25. Mai.

Linkes Auge bedeutend vergrössert; die Cornea ist ziemlich undurchsichtig, nur stellenweise ist dahinter eine graulichweisse käsige Masse sichtbar; vorderer Theil ist abgeflacht; die sclera ist stellenweise ectatisch, theilweise graulich verfärbt; ihre Gefässe sind injicirt; die Consistenz des Bulbus ist verringert, die Umgebung normal, keinerlei Anschwellung.

26. Mai 1884 Enucleation.

Der Bulbusinhalt vollständig gliomatös; der opticus ist leider glatt an der sclera abgeschnitten; er erscheint jedoch von normaler Breite und von normalem Aussehen.

Am 29. Mai 1884 wird der Versuch gemacht den Opticus zu reseciren, er wurde jedoch nicht gefunden.

Am 3. Juni 1884 wird von Herrn Prof. Graefe vorsichtshalber die Exivisceration orbitae in ausgiebiger Weise vorgenommen. Danach etwa 8 Tage lang Fieberbewegungen, einmal 39,9°; sonst zwischen 38,0 und 38,5° schwankend; leichte meningitische Reizerscheinungen waren vorhanden. Da trat am 12. Juni also im Verlauf der Nachbehandlung

ein Abscess der Parotis auf der erkrankten Seite auf. Die Symptome bestanden zunächst in leichtem Oedem des unteren Lides, das sich allmälig über die Parotisgegend verbreitete und bis hinter das Ohr zu verfolgen war. Als sich unterhalb des Ohrläppchens deutliche Fluctuation zeigte, wurde incidirt und eine Quantität Eiter entleert. Die Incisionswunde wie die Abscesshöhle besassen schon nach einigen Tagen ein so gutes Aussehen, dass das Kind zur weiteren Nachbehandlung dem Arzte seiner Heimath übergeben werden konnte.

Dieselbe Beobachtung einer Parotitis suppurativa erwähnt Hirschberg[1]) in dem 12. Fall seiner Statistik flüchtig; die erste Beschreibung des Falles hat der Autor bereits in v. Graefes Archiv für Augenheilkunde XIV 2. pag. 47—55 gegeben.

Um zum Schluss der Therapie des Netzhautglioms noch einige Worte zu widmen, so wird von der einfachen Enucleation mit Resection eines ungefähr 5 mm langen Opticusstumpfes nur noch dann die Rede sein können, wenn das Gliom in dem allerersten Stadium zur Operation kommt, was ja überaus selten ist, dann aber auch in Fällen von Pseudogliom d. h. in solchen Fällen, wo bei Untersuchung überhaupt auch der Geübteste nicht entscheiden kann, ob Gliom vorliegt oder nicht. Diese Fälle sind keineswegs selten. Um nicht einer grossen Anzahl von Kranken, welche garnicht an einem bösartigen Tumor leiden die Möglichkeit einer Prothesis durch die Entfernung vom retrobulbären Orbitalinhalt zu rauben, wird man hier enucleiren, sofort den Bulbus eröffnen und je nach dem Befunde die Resection des Sehnerven oder sogar die totale Exvisceration der Orbita in derselben Narkose anschliessen.

Die Enucleation mit möglichst tiefer Resection des Nervus opticus wird dagegen viel häufiger gemacht werden müssen, als die einfache Enucleation, da, wo die Diagnose auf Gliom sicher gestellt werden kann und der Sehnerv

[1]) Hirschbergs Monographie pag. 19.

zwar nicht deutlich, aber doch sehr wahrscheinlich in Mitleidenschaft gezogen ist.

In der bei weitem überwiegenden Zahl der Fälle wird man aber leider zur Exvisceration des sogenannten Orbitalinhaltes genöthigt sein, weil der Sehnerv makroskopisch deutlich mitergriffen ist; Rücksicht auf die Möglichkeit einer Prothese darf natürlich nicht genommen werden, vielmehr ist die Rettung des Lebens der Patienten in erster Linie zu erstreben. Ausserdem wird aber auch da zu evisceriren sein, wo zwar der Sehnerv noch nicht makroskopisch nach zu entscheiden infiltrirt ist, wo aber die Krankheit schon längere Zeit bestanden und der Wucherungsprozess, wenn auch noch intrabulbär, doch schon weit vorgeschritten ist.

Am Ende meiner Arbeit sei es mir nur noch gestattet, meinem hochverehrten Lehrer, dem Privatdocenten Herrn Dr. Bunge, 1. Assistenten der Prof. Graefeschen Klinik für die mannigfaltigen Mühen, denen er sich für mich bei Anfertigung dieser Arbeit in höchst liebenswürdiger Weise unterzogen hat, meinen aufrichtigen und innigen Dank abzustatten.

Lebenslauf.

Verfasser, Maximilian Carl Marcell von Newlin-Lukowicz, Sohn des Rittergutsbesitzers J. von Lukowicz auf Blumfelde, Kreis Konitz in Westpreussen, wurde geboren am 27. September 1858 zu Blumfelde. Durch Privatunterricht vorbereitet, besuchte er dann später das Gymnasium zu Konitz, welches er zu Ostern 1880 mit dem Zeugniss der Reife verliess.

Während seiner Universitätsstudienzeit gab er sich auf den Hochschulen zu Breslau, Halle, Berlin dem Studium der Medicin hin, legte am 22. Juli 1882 das Tentamen physicum ab und bestand am 17. November 1884 das Examen rigorosum.

Während seiner neunsemesterigen Studienzeit besuchte er die Vorlesungen, Kliniken und Kurse folgender Herren Professoren und Docenten:

Breslau: Biermer, Buchwald, Cohn, Fischer, Förster, Fritsch, Gabriel †, Hasse, Haeser, Hirt, Kolaczek, Magnus, Meyer, Neisser, Neumann, Ponfik, Sommerbrodt, Strasser.

Halle: Ackermann, Bernstein, Bunge, Eberth, Graefe, Kohlschütter, Oberst, Olshausen, Pott, Schmidt, Schönlein, Solger, Volkmann, Weber, Welker.

Berlin: Bardeleben, Guttmann, Leyden, Veit, Virchow.

Allen diesen hochverehrten Lehrern sagt Verfasser hiermit seinen Dank.

Thesen.

I.

Statt der Enucleatio bulbi ist in der überwiegenden Mehrzahl der Fälle die Exenteratio zu machen.

II.

Der von Schwarz konstruirte Cranioclast ist dem Braun'schen vorzuziehen.